

## Note technique

# Le volet osseux réalisé à la micro-scie et repositionné *in situ* : une technique alternative à la décortication

Véronique Guillerminet<sup>1</sup>, Pierre Keller<sup>2</sup>, Brice Chatelain<sup>1</sup>, Frédéric Denis<sup>1,3</sup>

<sup>1</sup> Service de chirurgie maxillo-faciale et de stomatologie, CHU de Besançon, France

<sup>2</sup> Cabinet de chirurgie buccale, 26a avenue de la Forêt Noire, Strasbourg, France

<sup>3</sup> Laboratoire de neurosciences (EA-481)-UFC, Besançon, France

(Reçu le 15 juin 2015, accepté le 29 juin 2015)

**Mots clés :**  
dent incluse / implant  
dentaire / ostéotomie  
sagittale /  
piézochirurgie /  
alvéolectomie /  
instrumentation

**Résumé – Introduction :** La technique du volet osseux réalisé à la micro-scie et repositionné *in situ* peut être une technique alternative à la décortication dans le cadre de dents incluses, de chirurgie endodontique, d'exérèse de corps étranger, de lésions kystiques ou de dépose d'implants ostéo-intégrés non fonctionnels. La micro-scie permet un geste rapide qui pourrait remplacer la décortication à la fraise boule ou l'utilisation du piézo-tome. **Technique :** Un bloc cortical a été délimité par quatre traits d'ostéotomie à la micro-scie et clivé en regard de la zone à opérer. En fin d'intervention, le volet cortical a été réinséré et impacté en position initiale. En cas de manque de stabilité, il a pu être maintenu, soit par des vis et/ou des plaques d'ostéosynthèse, soit par des ligatures résorbables. **Discussion :** L'émergence de cette technique est en partie liée au progrès de l'instrumentation chirurgicale. Le repositionnement *in situ* du volet en fin d'intervention, garant de la conservation osseuse, s'oppose à l'incarcération épithéliale et favorise la régénération osseuse. Toutefois, la fixation du volet osseux en fin d'intervention est une étape délicate qui conditionne la réussite de l'intervention. L'utilisation de la micro-scie permet d'obtenir une bonne visibilité opératoire, moins de perte osseuse lors des ostéotomies et un gain de temps par rapport à la décortication et la piézochirurgie.

**Key words:**  
impacted tooth /  
dental implant /  
sagittal osteotomy /  
piezosurgery /  
alveolectomy /  
instrumentation

**Abstract – Bony lid using a micro-saw and repositioned in situ: an alternative to decortication. Introduction:** The bony lid technique, using a micro-saw and repositioned *in situ*, can be an alternative to decortication for impacted teeth, endodontic surgery, removal of foreign bodies, cystic lesions or nonfunctional osteo-integrated implants. Using a micro-saw enables rapid movement velocity and could replace bur decortication or piezosurgery. **Technique:** A cortical block was established by four micro-saw osteotomies and cleaved facing the operating area. At the end of the surgery, the cortical component was reinserted and impacted at the initial position. In case of lack of stability, it was fixed using either screws and/or osteosynthesis plates or resorbable ligatures. **Discussion:** The emergence of this technique is partly linked to the progress of surgical instrumentation. The *in situ* repositioning of the flap at the end of the procedure encourages bone conservation, by preventing epithelial incarceration and promoting bone regeneration. However, fixing the bony lid at the end of the procedure is a delicate step that determines the success of the operation. The use of a micro-saw provides good operating visibility, reduced bone loss in the case of osteotomies, and a faster execution compared with decortication and piezosurgery.

## Introduction

La cicatrisation osseuse est associée à des phénomènes de remodelage et de compétition cellulaire qui s'accompagnent d'une perte osseuse variant suivant les auteurs et les cas entre 5 à 10 % du volume initial [1]. Lors d'avulsions simples, la

perte de hauteur et de largeur de la crête alvéolaire est plus importante à la mandibule qu'au maxillaire [2]. On observe également lors de l'avulsion de dents incluses, de l'exérèse de kystes, de l'ablation de produits d'obturation canalaire et de corps étrangers, voire le retrait d'implants ostéo-intégrés non fonctionnels, une perte de volume osseux lorsque ces actes

\* Correspondance : veroguill@hotmail.com

sont réalisés par décortication [3]. De nombreux protocoles visent à limiter cette perte osseuse : comblement autogène, allogreffe d'os lyophilisé associé à une membrane de collagène, régénération osseuse guidée [2, 4, 5]. Si des études montrent que l'utilisation de certains médicaments, notamment les statines, pourrait préserver l'os dans le cadre de maladies parodontales ou après des avulsions dentaires, les techniques chirurgicales conservatrices restent les plus fiables et les plus efficaces [6]. Les techniques de régénération osseuse guidée augmentent le risque de complications postopératoires avec notamment des possibilités d'exposition des membranes de collagène, des risques infectieux et engendrent un surcoût pour le patient.

La technique de prélèvement d'un volet cortical est bien décrite dans la littérature pour réaliser des greffes d'apposition. Pour cela, l'utilisation du piézotome ou l'ostéotomie à la fraise à os sont alors le plus souvent pratiquées [7].

Toutefois, l'accès au site opératoire par décortication est réalisé en aveugle alors que la découpe d'un volet cortical à la MicroSaw® [8] permet un large accès et une bonne visibilité du site opératoire. Le volet repositionné *in situ* en fin d'intervention permet la préservation du capital osseux [8] et empêche l'invagination de la muqueuse buccale. En revanche, c'est un instrument chirurgical moins décrit pour découper un volet osseux [9].

Le but de notre travail est d'exposer les différentes étapes de réalisation des volets corticaux à la MicroSaw® ainsi que le repositionnement du volet prélevé dans le site opératoire.

## Technique

### Protocole clinique

Un bilan radiologique (orthopantomogramme et cone beam) a été réalisé pour s'assurer de la présence d'une épaisseur corticale suffisante, de la distance par rapport aux éléments anatomiques à préserver (émergence du foramen mentonnier ou le nerf alvéolaire inférieur ou des racines dentaires) (Fig. 1a).

Une incision sulculaire a été faite au niveau des dents en regard de la lésion ou au niveau crestal, suivie d'une ou de deux incisions verticales de décharge avec au minimum une dent de plus de part et d'autre de la zone à traiter. Les incisions de décharge étaient réalisées de la gencive attachée et poursuivies dans la muqueuse libre vestibulaire. Un lambeau muco-périosté d'épaisseur totale était ensuite récliné et chargé sur des écarteurs afin de mettre en évidence l'os cortical du site opératoire. Quatre traits d'ostéotomie corticaux (deux verticaux avec la MicroSaw® montée sur pièce à main et deux horizontaux à l'aide de la MicroSaw® montée sur contre-angle) dessinant une fenêtre en regard du site opératoire étaient effectués. Une distance d'au moins 2 mm par rapport aux dents

adjacentes ou aux structures anatomiques à préserver était respectée (Fig. 1b). Dans le cas illustrant ce travail, la micro-scie (FRIOS MicroSaw®) avec un carter de protection était utilisée sous irrigation, à une vitesse de rotation ajustable entre 800 et 2 000 tours/minute en fonction de la densité osseuse. Les traits de coupe ainsi obtenus permettaient d'atteindre une profondeur de 3,2 mm, en fonction de la pression exercée par l'opérateur, et une épaisseur fine de 0,29 mm. La fenêtre ainsi délimitée était clivée à l'ostéotome ou au ciseau à os frappé (Fig. 1c, d). Il s'agissait d'une étape délicate car la fracture du volet cortical compromettrait la suite de l'intervention. Ce dernier était conservé dans du sérum physiologique pendant toute la durée de l'intervention. La lésion mise en évidence (Fig. 1e) était retirée (dent, odontome, kyste, etc.). Après lavage du site opératoire (Fig. 1f), le volet osseux était repositionné dans son emplacement initial (Fig. 2a).

Dans le cas où la stabilité du volet cortical était insuffisante, il était maintenu par des mini-plaques (EASYTEK-ORTRAUITEK®, Global D) (Fig. 2b) et/ou des mini-vis d'ostéosynthèse (Straumann®) (Fig. 2c) ou par des ligatures résorbables (Vicryl® 4/0) (Fig. 2d).

L'intervention s'est terminée par la suture hermétique résorbable du lambeau muco-périosté sur la zone opérée.

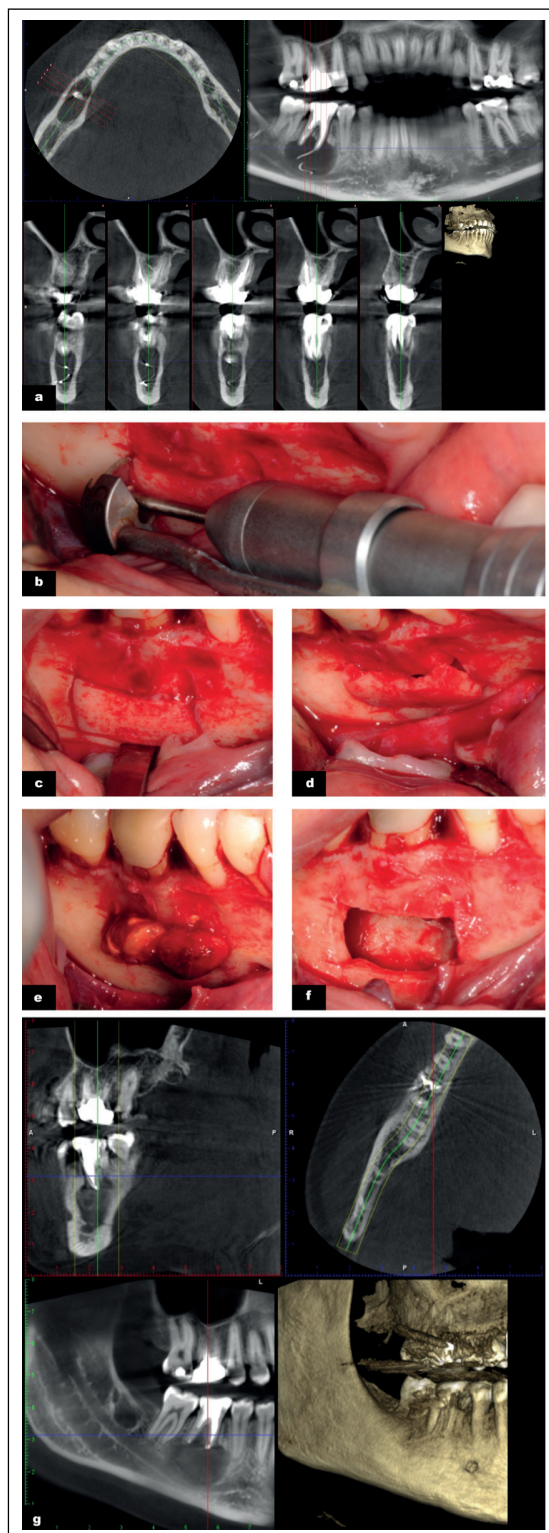
Des clichés radiographiques sont réalisés à trois et/ou six mois pour contrôler la cicatrisation osseuse (Fig. 1g).

## Discussion

La réussite de la technique du volet osseux repose sur la précision et la finesse des tracés d'incision qui conditionnent le repositionnement final du volet dans son cadre.

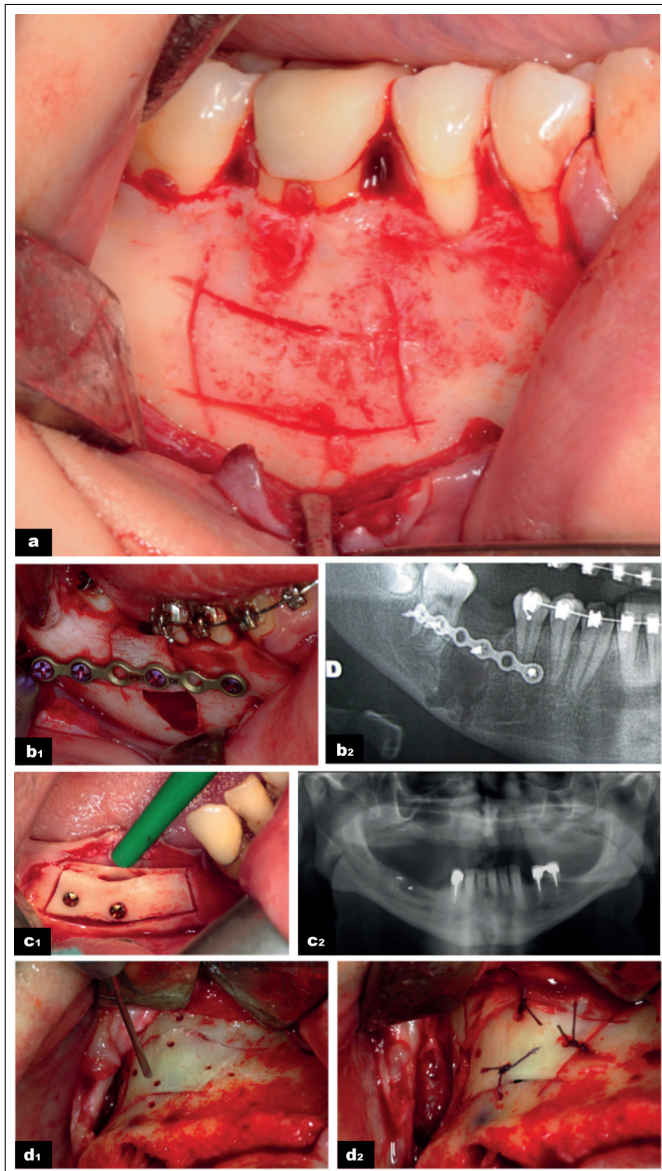
La MicroSaw® est une alternative à la décortication et à l'utilisation du piézotome. Elle permet un tracé de coupe fin. Les micro-scies oscillantes classiques, contrairement à la MicroSaw®, induisent des macrovibrations qui pourraient engendrer des dérapages de l'instrument si la scie est mal maîtrisée par l'opérateur. Malgré tout, il existe des risques de dérapages avec la MicroSaw® qui peuvent être évités grâce au carter de protection fixé à la pièce à main ou au contre-angle (Fig. 1b). Certains auteurs décrivent que, lors d'une coupe au piézotome, les premières phases de cicatrisation sont plus efficaces grâce à l'activation des Bone Morphogenetic Protein (BMP-4) qui contrôlent le processus inflammatoire et stimulent le remodelage osseux [10]. De plus, la production de fortes températures des instruments rotatifs pourrait altérer le tissu osseux au niveau du trait de coupe dans le cas d'un défaut d'irrigation [11]. La MicroSaw® présente un système d'irrigation continu afin d'éviter les risques d'échauffement.

Lors de l'énucléation de kystes radiculo-dentaires, la réalisation d'un volet osseux, notamment au piézotome, est préférable à la décortication à la fraise boule lorsqu'ils se situent à côté d'obstacles anatomiques majeurs (proximité nerveuse



**Fig. 1.** (Dr Keller) a. Cone beam préopératoire ; b. découpe du volet osseux à la MicroSaw® ; c. clivage du volet osseux au ciseau à os ; d. dépose du volet osseux ; e. exérèse du kyste et du dépassement de pâte d'obturation ; f. cavité résiduelle ; g. contrôle radiographique par cone beam à trois mois postopératoire.

*Fig. 1. (Dr Keller) a. Preoperative cone beam; b. bony lid cut by the MicroSaw®; c. bone flap split using a bone chisel; d. bony lid removal; e. enucleation of the cyst and removal the endodontic paste; f. peroperative view; g. Postoperative cone beam view at 3 months.*



**Fig. 2.** (a, b, d : Dr Keller, c : Dr Bornert) a. Impaction du volet osseux ; b. ostéosynthèse par plaque et mini-vis ; c. ostéosynthèse par mini-vis ; d. ligature résorbable.

*Fig. 2 (a,b,d: Dr Keller, c: Dr Bornert) a. bony lid impaction; b. bone flap osteosynthesis (plate and screw); c. bone flap osteosynthesis (mini-screw); d. absorbable ligature.*

par exemple) car dans ce cas l'accès au site opératoire ne se fait pas en aveugle [12]. Cependant les inserts du piézotome sont plus fragiles et peuvent se fracturer lors de l'intervention. La durée de l'acte est également augmentée [13].

Une étape importante de cette chirurgie réside dans le clivage du volet cortical qui peut se faire soit à l'ostéotome soit au ciseau à os frappé. Afin d'éviter les désagréments du ciseau

frappé pour le patient, le piézotome offre une alternative. En effet, le piézotome réalise un trait de coupe plus profond, ce qui rend le clivage plus simple, et un risque moindre de fracture malgré un temps d'ostéotomie plus long. En effet, la transmission des vibrations à travers le greffon induit peu à peu une fracture de l'interface solide entre le plateau corticalisé et les tissus médullaires sous-jacents [14] : ce clivage des deux structures de densité différente permettra de récupérer le volet cortical plus facilement.

La stabilisation du volet cortical est une étape qui peut être nécessaire. La MicroSaw®, grâce à ses traits de coupe fins, permet de repositionner, dans la plupart des cas, le volet osseux dans son cadre sans moyen de fixation, uniquement grâce à ses traits d'ostéotomies de dépouille permettant une friction des bords du volet contrairement au piézotome. Parfois, des vis d'ostéosynthèse, des mini-plaques ou des sutures résorbables peuvent être nécessaires pour le stabiliser dans son cadre initial. Une corticale épaisse supporte des vis d'ostéosynthèse (Fig. 2b, c) tandis qu'une corticale fine préférera un amarrage par des sutures (Fig. 2d).

Indépendamment des aspects techniques, lors de la mise en œuvre de cette procédure chirurgicale, il faut noter que le volet cortical repositionné en fin d'intervention est un procédé naturel évitant l'incarcération de la muqueuse vestibulaire [8]. Celle-ci peut avoir au niveau symphysaire un impact négatif par effondrement du profil décrit lors des prélèvements osseux mentonniers en chirurgie pré-implantaire [15].

Le volet cortical repositionné *in situ* agit comme une barrière naturelle dans les phénomènes de compétitions cellulaires lors de la cicatrisation en s'interposant et réduisant mécaniquement et biologiquement ces phénomènes une fois recouverts par le périoste du lambeau, même si la régénération osseuse spontanée peut être observée dans les grands kystes mandibulaires sans l'aide de matériaux de remplissage (jusqu'à 90 % en 24 mois dans les plus volumineux kystes) grâce au caillot sanguin [16]. Dans ce cas, l'utilisation de biomatériaux de comblement ou de membranes résorbables, utilisés pour favoriser la régénération osseuse guidée, n'est pas nécessaire. Sans ces matériaux, il y aurait moins de risques de morbidité postopératoire, moins d'infections postopératoires, moins de complications postopératoires (exposition de membrane de collagène, perte de biomatériaux...) ainsi qu'une minoration du coût de l'intervention [17].

Au final, ce protocole permet d'obtenir une cicatrisation *ad integrum* comme le montre le cas clinique exposé. Cette intervention est rapide lorsqu'elle est réalisée à la MicroSaw® par un opérateur entraîné. Le volet osseux réalisé à la MicroSaw® et repositionné *in situ*, en plus d'être une technique alternative à la décortication, permet un excellent accès visuel du site opératoire garant de l'efficacité du geste.

**Conflits d'intérêt :** aucun

## Références

1. Avila-Ortiz G, Elangovan S, Kramer KW, Blanchette D, Dawson DV. Effect of alveolar ridge preservation after tooth extraction: a systematic review and meta-analysis. *J Dent Res* 2014;93:950-958.
2. Iasella JM, Greenwell H, Miller RL, Hill M, Drisko C, Bohra AA, et al. Ridge preservation with freeze-dried bone allograft and a collagen membrane compared to extraction alone for implant site development: a clinical and histologic study in humans. *J Periodontol* 2003;74:990-999.
3. Iyer S, Haribabu PK, Xing Y. Part II. Minimizing alveolar bone loss during and after extractions. Protocol and techniques for alveolar bone preservation. *Alpha Omegan* 2014;107:14-25.
4. Kim YK, Yun PY, Um IW, Lee HJ, Yi YJ, Bae JH, et al. Alveolar ridge preservation of an extraction socket using autogenous tooth bone graft material for implant site development: prospective case series. *J Adv Prosthodont* 2014;6:521-527.
5. Verdugo F, D'Addona A, Pontón J. Clinical, tomographic, and histological assessment of periosteal guided bone regeneration with cortical perforations in advanced human critical size defects. *Clin Implant Dent Relat Res* 2012;14:112-120.
6. De Monès E, Schlaubitz S, Catros S, Fricain JC. Statins and alveolar bone resorption: a narrative review of preclinical and clinical studies. *Oral Surg Oral Med Oral Pathol Oral Radiol* 2015;119:65-73.
7. Luque-Martín E, Tobella-Camps ML, Rivera-Baró A. Alveolar graft in the cleft lip and palate patient: review of 104 cases. *Med Oral Patol Oral Cir Bucal* 2014;19:e531-537.
8. Khoury F, Hensher R. The bony lid approach for the apical root resection of lower molars. *Int J Oral Maxillofac Surg* 1987;16:166-170.
9. Khoury F. The bony lid approach in pre-implant and implant surgery: a prospective study. *Eur J Oral Implantol* 2013;6:375-384.
10. Labanca M, Azzola F, Vinci R, Rodella LF. Piezoelectric surgery: twenty years of use. *Br J Oral Maxillofac Surg* 2008;46:265-269.
11. Rullo R, Addabbo F, Papaccio G, D'Aquino R, Festa VM. Piezoelectric device vs. conventional rotative instruments in impacted third molar surgery: relationships between surgical difficulty and postoperative pain with histological evaluations. *J Craniomaxillofac Surg* 2013;41:e33-38.
12. Kocyigit ID, Atil F, Alp YE, Tekin U, Tuz HH. Piezosurgery versus conventional surgery in radicular cyst enucleation. *J Craniofac Surg* 2012;23:1805-1808.
13. Yaman Z, Suer BT. Clinical comparison of ultrasonic surgery and conventional surgical techniques for enucleating jaw cysts. *Int J Oral Maxillofac Surg* 2013;42:1462-1468.
14. Pappalardo S, Guarnieri R. Randomized clinical study comparing piezosurgery and conventional rotatory surgery in mandibular cyst enucleation. *J Craniomaxillofac Surg* 2014;42:e80-85.
15. Chiapasco M, Rossi A, Motta JJ, Crescentini M. Spontaneous bone regeneration after enucleation of large mandibular cysts: a radiographic computed analysis of 27 consecutive cases. *J Oral Maxillofac Surg* 2000;58:942-948; discussion 949.
16. Ihan Hren N, Miljavec M. Spontaneous bone healing of the large bone defects in the mandible. *Int J Oral Maxillofac Surg* 2008;37:1111-1116.
17. Ettl T, Gosau M, Sader R, Reichert TE. Jaw cysts - filling or no filling after enucleation? A review. *J Craniomaxillofac Surg* 2012;40:485-493.