

## Observation clinique

# Odontome composé de la mandibule. A propos d'un cas

Aïssatou Tamba Fall<sup>1,\*</sup>, Paul Débé Niang<sup>2</sup>, Babacar Tamba<sup>2</sup>, Alpha Kounta<sup>2</sup>, Abdou Aziz Yam<sup>1</sup>

<sup>1</sup> Service d'Odontologie pédiatrique, Département d'Odonto-Stomatologie, Faculté de Médecine Pharmacie et Odonto-Stomatologie, Dakar, Sénégal

<sup>2</sup> Service de Chirurgie buccale, Département d'Odonto-Stomatologie, Faculté de Médecine Pharmacie et Odonto-Stomatologie, Dakar, Sénégal

(Reçu le 22 septembre 2011, accepté le 7 octobre 2011)

**Mots clés :**  
odontome / tumeur  
bénigne / maxillaire /  
dent miniature

**Résumé** – Les odontomes sont des tumeurs maxillaires odontogènes, bénignes, qui peuvent compromettre l'éruption normale de la dent au dessus de laquelle ils se développent. Asymptomatiques et de découverte souvent fortuite, ils sont diagnostiqués chez l'enfant après 10 ans. Le but de ce travail était de rapporter un cas d'odontome composé mandibulaire chez un jeune patient de 12 ans. Le curetage de la tumeur a permis d'extraire 19 dents miniatures et une canine permanente incluse. L'exérèse chirurgicale complète évite les récurrences.

**Key words:**  
odontoma / benign  
tumor / maxilla /  
miniature tooth

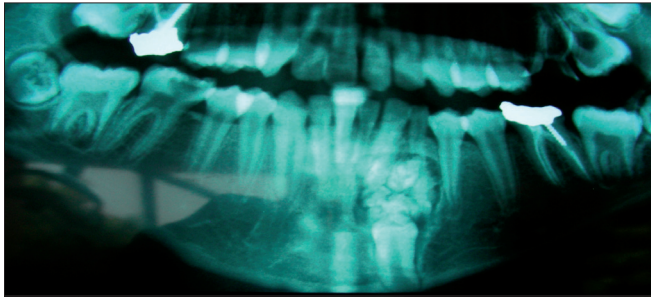
**Abstract – Compound odontoma of mandible: a case report.** Odontoma are benign odontogenic maxillary tumours, which can compromise the normal eruption of the tooth above which they develop. Asymptomatic and often of fortuitous discovery, most of the odontomae are diagnosed in children after 10 years. The purpose of this work was to report a case of mandibular composed odontoma of in a 12 year-old young patient. Curettage of the tumour has permitted to retrieve 19 miniature teeth and a canine permanent included. Complete surgical excision avoids recurrences.

Les odontomes sont des tumeurs bénignes des maxillaires composées de dérivés de l'épithélium odontogène et de l'ectomésenchyme. Ils résultent d'anomalies de développement, et ne constituent donc pas d'authentiques tumeurs [10, 11, 14]. Egalement répartis entre les sexes, et siégeant habituellement dans la région antérieure des maxillaires (environ 60 % des cas), ils sont découverts chez l'enfant après 10 ans, au cours d'un examen radiographique motivé par des anomalies dentaires [6, 17]. L'odontome composé est constitué de nombreuses dents rudimentaires, de très petite taille, groupées dans un sac dont la paroi conjonctive est identique à celle du follicule dentaire normal [3, 10]. Le traitement habituel est l'énucléation chirurgicale. Cette tumeur ne récidive généralement pas lorsque le curetage de la paroi est complet. Le but de ce travail était de rapporter un cas d'odontome composé mandibulaire chez un jeune garçon.

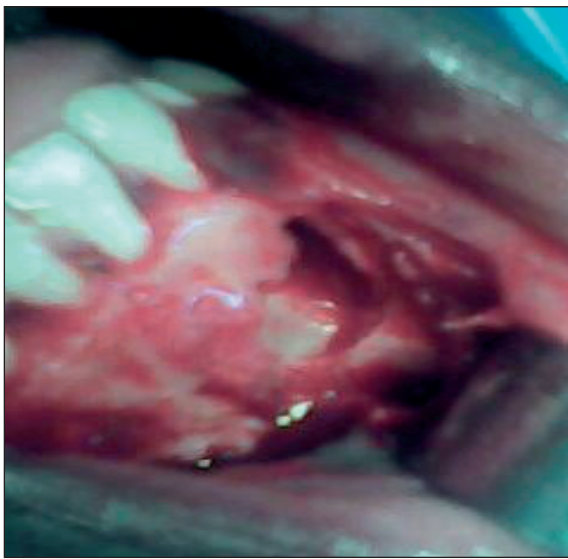## Observation clinique

Un garçon de 12 ans a été référé par son chirurgien dentiste traitant dans le service d'Odontologie pédiatrique de l'Université Cheikh Anta Diop de Dakar pour une tumeur mandibulaire découverte lors d'une radiographie panoramique. L'examen clinique a montré, outre des caries et des restaurations, un désordre des dents antérieures mandibulaires, des opacités de l'émail sur les dents des blocs incisifs supérieur et inférieur, la persistance de la 73 ainsi que l'absence de la 33. La radiographie panoramique (Fig. 1) a révélé la présence d'une image radioclaire siégeant dans la région para-symphysaire gauche, à l'aplomb de la 73 et de la 32, avec en dessous la 33 incluse en position verticale et au contact du rebord basilaire. Cette image uniloculaire comportait des éléments calcifiés. À ce stade, l'hypothèse diagnostique était celle d'un odontome composé. L'exérèse chirurgicale a été réalisée avec une

\* Correspondance : aissatoutamba@yahoo.fr



**Fig. 1.** Aspect radiologique de la tumeur.  
*Fig. 1. X-ray image of the tumor.*

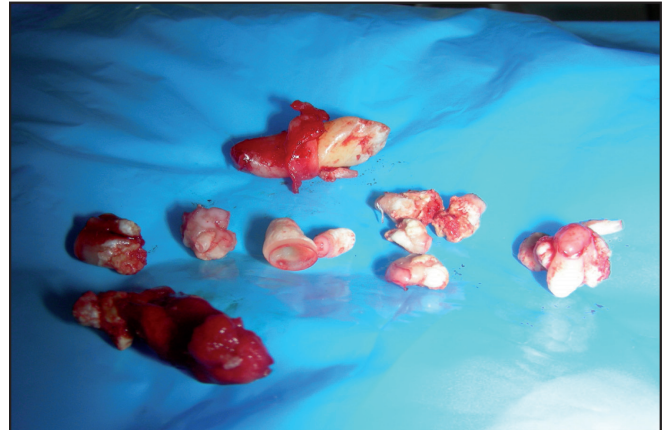


**Fig. 2.** Aspect de la cavité tumorale.  
*Fig. 2. The tumor cavity.*

prémédication d'usage. L'accès à la tumeur par un lambeau de pleine épaisseur a permis d'observer la lyse de la corticale osseuse externe. Avec le curetage de la tumeur, 19 dents miniatures ont été extraites (Figs. 2 et 3) ; la 33 dont la racine était coudée et bifide dans la région apicale, a été extraite. Au terme de l'intervention, les éléments de la tumeur ont été soumis à un examen anatomo-pathologique qui a confirmé le diagnostic d'odontome composé. Le suivi postopératoire a été planifié pour contrôler la néoformation osseuse et dépister une éventuelle récurrence.

## Commentaires

Les odontomes représentent 22 % à 45 % des tumeurs odontogènes bénignes des maxillaires [6, 11, 13] ; ils sont de forme composée dans 55 à 77 % des cas [15, 20, 21]. Ce cas concerne un jeune garçon de 12 ans, en accord avec les données de la littérature [6, 18, 20], la deuxième décennie



**Fig. 3.** Dents miniatures extraites.  
*Fig. 3. Miniature teeth extracted.*

est la tranche d'âge la plus touchée [20]. Les odontomes touchent également les deux sexes [7].

Les odontomes composés sont le plus souvent asymptomatiques [1]. Leur découverte est généralement fortuite, lors d'un examen radiographique systématique [14, 20]. Bien qu'ils puissent se manifester par une tuméfaction inflammatoire, le retard d'éruption d'une dent - comme dans ce cas - constitue dans 48 % des cas le motif de consultation [20,21]. Comme dans le cas présenté, l'odontome composé est le plus souvent situé dans la région parasymphysaire pour la mandibule et dans la région antérieure pour le maxillaire [7, 17, 20].

Pour l'imagerie, une seule incidence a été demandée. Pour la plupart des auteurs, la radiographie panoramique ou le cliché rétroalvéolaire et le mordru occlusal sont indiqués pour l'odontome [2, 16]. Certains préconisent le scanner pour préciser les rapports de la dent retenue, bien qu'ils admettent qu'il ne soit pas indispensable au diagnostic [8, 12]. Le bilan par l'imagerie médicale a été limité en raison du contexte de notre exercice. Le cone beam représente une perspective d'avenir en raison de sa faible irradiation et de son moindre coût [9, 19].

Histologiquement, l'odontome composé est limité par un sac conjonctif qui renferme de multiples petites dents constituées chacune par les différents tissus minéralisés de la dent (émail, dentine et cément) et de pulpe dentaire [14]. Pendant la phase de développement, le diagnostic différentiel se pose entre un ostéome, une hypercémentose, une cémentose et un fibro-odontome améloblastique [5, 14].

Le traitement de choix est l'exérèse chirurgicale par voie endobuccale [4, 20]. Bally et al. ont montré l'intérêt d'y associer un traitement orthodontique pour mettre en place la dent retenue sur l'arcade [1]. Cette option n'a pas été retenue en raison du siège de l'inclusion (bord basilaire) et de la

morphologie radulaire anormale de la 33 (coudure et bifurcation apicales).

La récurrence de l'odontome est rare si l'exérèse est complète [1, 4, 15]. Néanmoins, pour certains auteurs, l'exérèse incomplète et la maturation insuffisante de la tumeur observée notamment chez l'enfant (elle est matérialisée par des zones non minéralisées) favoriseraient la récurrence [11, 21].

## Conclusion

Les odontomes composés sont des tumeurs odontogènes bénignes qui peuvent compromettre l'éruption normale de la dent au dessus de laquelle ils se développent ; ils sont découverts au cours d'un examen radiologique le plus souvent motivé par une anomalie dentaire. L'examen anatomopathologique permet de confirmer le diagnostic. L'exérèse chirurgicale complète évite les récurrences et devrait s'inscrire dans une prise en charge pluridisciplinaire bien planifiée.

**Conflits d'intérêt :** aucun

## Références

- Bally J, Seckinger C, Mangiardi E, Anastasio D. Approche chirurgicale et pré- orthodontique face à une incisive centrale retenue par un odontome complexe. A propos d'un cas . Actual Odonto-stomatol 2010;249:59-67.
- Cavezian R, Pasquet G, Bel G, Baller G. Imagerie dento-maxillaire : approche radio-clinique (pp. 100-1). Masson, Paris, 2006.
- Chassagne JF, Simon E, Sellal S. Les tumeurs osseuses des maxillaires. <http://cmf-nancy.iffrance.com/.../tosseuses.htm>
- Chhoul H, Taleb B, El Alloussi M, El Wady W, Amezian R. La rétention de l'incisive centrale : étiologies locales, approches diagnostiques et thérapeutiques. Faculté de Médecine dentaire de Rabat, Université Mohamed V, [www.fmdrabat.ac.ma/mjd/N1/pedodontie](http://www.fmdrabat.ac.ma/mjd/N1/pedodontie)
- Chossegros C. Les maladies de la dentures. <http://www.sfip-radiopediatrie.org/SFIPoldpages/EPUTIM02/CHOTIM02.HTM>
- Dagistan S, Goregen M, Miloglu Ö. Compound odontoma associated with maxillary impacted permanent central incisor tooth: a case report. Internet J Dent Sci 2007;5:1-6.
- Dostie A, Fréchette JP, Chehade AJ. La revue des tumeurs odontogènes. J Ordre Dent Québec 2008;45:418.
- Doyon D, Pajoni D, Idir ABC, Jouan E, Carlier R, Savané S. Cahiers de radiologie : imagerie dento-maxillaire (p. 81). Masson, Paris, 1995.
- Guiral H, Medina L, Cavezian R , Pasquet G. Localisation des canines incluses : mise au point. Actual Odonto-stomatol 2009;245:63-70.
- Kramer IRH, Pindborg JJ, Shear M. International classification of tumours: histological typing of odontogenic tumours, 2nd ed. Springer-Verlag, Heidelberg, 1992.
- Korbendau JM. Chirurgie parodontale orthodontique (pp. 74-5). Edition CDP, Paris, 1998.
- Lacan A. Localisation par scanner des germes retenus au maxillaire. Intérêt en chirurgie orthodontique. Rev Orthop Dentofac 1989;23:249-51.
- Lebeau J. Chirurgie maxillo-faciale et stomatologie. Elsevier SAS, Paris, 2006.
- Le Charpentier Y, Auriol M. Histopathologie bucco-dentaire et maxillo-faciale (pp. 30-1), Masson, Paris, 1997.
- Lesclous Ph, Martineau C. Dents surnuméraires et odontomes : conduites à tenir. Réal Clin 1995;3:341-9.
- Lezy JP, Princ G. Pathologie maxillo-faciale et stomatologie, 3<sup>ème</sup> éd. Masson, Paris, 2004.
- Piette E, Goldberg M. La dent normale et pathologique. De Boeck Université, Bruxelles, 2001.
- Reychler H. Pathologies kystiques et tumorales odontogéniques. <http://www.md.ucl.ac.be/stom>
- Rouas P, Bandon D, Nancy J, Delbos Y, Hauret L, Bar D. La tomographie volumétrique numérisée par le système NewTom : intérêt de ce nouvel examen d'imagerie médicale chez l'enfant. Arch Pédiatr 2006;13:1169-77.
- Sánchez OH, Leco Berrocal MI, Martínez González JM. Metaanalysis of the epidemiology and clinical manifestations of odontomes. Med Oral P Patol Oral Cir Bucal 2008;13:E730-4.
- Tomizawa M, Otsuka Y, Noda T. Clinical observations of odontomas in japanese children: 39 cases including one recurrent case. Intern J Pediatr Dent 2005;15:37-43.