

Approche chirurgicale des k ratokystes odontog nes :   propos de deux cas cliniques

Surgical approach of odontogenic keratocysts. Reports of two cases

GUY LE TOUX, REN -PAUL ALES, CHRISTIAN MOUNIER*

R SUM 

Les k ratokystes des maxillaires sont connus pour leur relative agressivit  et leur forte propension   la r cidive. Il existe deux types histologiques, l'un parak ratosique, l'autre orthok ratosique, le taux de r cidive est de 42,6 % pour le premier type et de 2,26 % pour le second. Le taux de r cidive varie  galement suivant l'atteinte unique ou multiple. Les patients pr sentant de multiples k ratokystes ont un taux de r cidive de 35 % contre 10 % dans l'atteinte unique. Si la transformation maligne ou am loblastique est exceptionnelle (2%), elle ne doit jamais  tre n glig e dans la conduite op ratoire et le suivi th rapeutique. L'expos  de deux cas cliniques, l'un entrant dans le cadre d'une naevomatose baso-cellulaire ou syndrome de Gorlin-Goltz et l'autre  tant une localisation maxillaire isol e, nous permet de faire part de notre d marche chirurgicale conservatrice d cid e apr s un examen clinique et radiographique. La tomodensitom trie est l' l ment indispensable   l'approche diagnostique, la d cision chirurgicale et le suivi post-op ratoire.

mots cl s : K ratokyste, Chirurgie, Tomodensitom trie.

m decine
buccale
chirurgie
buccale

VOL. 7, N 
2001

page 33

SUMMARY

The odontogenic keratocysts are known for their high recurrent rate and their local aggressivity. If this fact is admitted by all surgeons staff, the type of treatment is still discussed. Someone are for the aggressive approach with maxillary osteotomy and other for conservatrice treatment with enucleation with or without local osteotomy. Marsupialisation seems to be reserved for the odontogenic keratocysts in children to preserved the alveolar growth. In this article two cases of odontogenic keratocysts are presented, one included in baso cellular naevomatosis located in the mandible and in the maxilla, and a second case located in maxilla associated with a sinusitis. We explain a conservative approach based on clinical and radiological examination.

key words : Odontogenic keratocyst, Surgery, Computerized tomography.

* Clinique chirurgicale Sainte-Th r se, 22000 Saint-Brieuc

Demande de tir s   part :

Dr G. Le Toux, Clinique Sainte-Th r se, 58 rue Lafayette, 22000 Saint-Brieuc.

Article re u le 15 janvier 1999. Accept  pour publication le 4 juillet 2000.

Article publi  par [EDP Sciences](http://www.edp-sciences.com) et disponible sur le site <http://www.mbcjournal.org> ou <http://dx.doi.org/10.1051/mbcb/2001002>

Les kératokystes odontogènes des maxillaires encore appelés kystes épidermoïdes, ou kystes primordiaux suivant les auteurs, sont des lésions, à évolution intra-maxillaire, les plus fréquemment rencontrées lors de la deuxième et troisième décade. Ils seraient plus fréquents chez l'homme que chez la femme (sex ratio 2/1), leur siège de prédilection étant la mandibule (65 % à 80 % des cas), dans le voisinage de l'angle mandibulaire [1]. Ils sont isolés ou multiples. Le syndrome de Gorlin-Goltz ou naevomatose baso-cellulaire est un syndrome dys-embryogénétique héréditaire avec pénétrance élevée. Il associe des naevi baso-cellulaires multiples à transformation carcinomateuse, des anomalies squelettiques (fusions de vertèbres, cotes bifides, calcifications cérébrales), un aspect facial avec un front haut et large quelquefois un hypertélorisme, une hypoplasie maxillaire et une tendance à la promandibulie. Des kératokystes odontogènes multiples sont toujours présents avec une forte tendance à la récurrence [2]. L'aspect radiologique standard est celui de géodes radioclares uniques ou multiples à contours nets arrondis ou polycycliques, quelquefois associées à des dents incluses. Dans les grands kystes, leurs expansions peuvent atteindre les corticales des maxillaires en les refoulant, simulant l'aspect radiologique des améloblastomes polylobés.

Le diagnostic radiologique différentiel se pose avec toutes les lésions radioclares uni ou multiloculaires des maxillaires et essentiellement avec, l'angiome osseux, le kyste anevrysmal, l'améloblastome, le kyste folliculaire, le fibrome et le myxome odontogène et le kyste solitaire. Sur le plan histologique, le revêtement est parakératosique dans 80 % des cas, et orthokératosique pour le reste. Cette kératinisation de l'épithélium est fréquente mais ne peut être considérée comme pathognomonique [2]. Des transformations améloblastiques ont été rapportées, elles seraient plus fréquentes dans le cas de kystes associés au syndrome de Gorlin-Goltz. Le taux de récurrence semble plus élevé pour les kératokystes odontogènes à bordure épithéliale parakératinisée. Les kystes réci-

vants ne présentent aucune caractéristique particulière, sauf un degré d'inflammation plus élevé que pour le kyste initial. Des transformations malignes ont été décrites, il s'agissait de carcinomes épidermoïdes plus ou moins différenciés envahissant la lumière kystique à partir du revêtement épithélial [3]. Le traitement des kératokystes est uniquement chirurgical, mais du fait de leur potentiel récidivant, de l'agressivité locale, de leur possible transformation maligne ou améloblastique, les choix thérapeutiques sont multiples et variés et font l'objet de controverses. Ces choix vont de la marsupialisation [4] jusqu'à la résection maxillaire interruptrice [5], en passant par la décompression énucléation [6], l'énucléation simple avec ou sans ostéectomie [7,8], l'énucléation avec excision élargie à la muqueuse adjacente [8], l'énucléation avec cryochirurgie des pertes de substances osseuses [9], l'énucléation avec agents fixants [10] et la résection en bloc sans chirurgie interruptrice [11].

Deux cas cliniques sont présentés, l'un à localisation multiple entrant dans le cadre d'un syndrome de Gorlin-Goltz, l'autre à localisation maxillaire isolé.

OBSERVATIONS

Cas n° 1

Une patiente âgée de 30 ans, est adressée pour la prise en charge d'une lésion mandibulaire, découverte fortuitement lors de la réalisation d'un orthopantomogramme pour bilan dentaire.

Cette patiente a bénéficié 15 ans auparavant d'une chirurgie interruptrice de l'hémimandibule droite pour excision d'un kératokyste. Cette chirurgie d'excision a été accompagnée d'une autogreffe costale libre.

Elle associe des manifestations squelettiques à type de cyphose scolioses qui sont prises en charge par l'équipe rhumatologique, une parakératose palmoplantaire, et surtout de multiples naevi baso-cellulaires localisés sur la face, ayant déjà fait l'objet de nombreuses excisions (Fig. 1). Le visage est asymétrique avec une latéro-déviation mandibulaire droite, un effacement de l'angle gonion droit. L'occlusion dentaire est pertur-

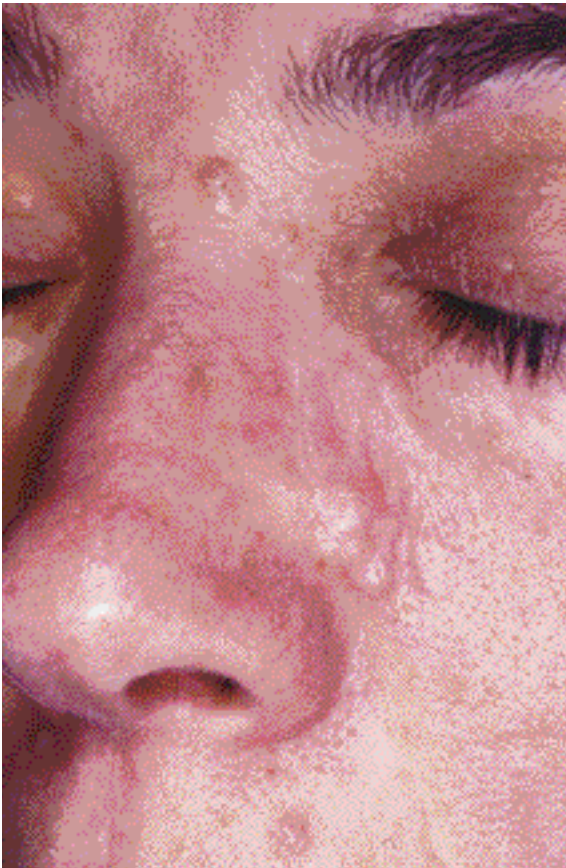

Figure 1 : Naevomatose baso-cellulaire, localisation faciale
Basal cell nevus syndrome, facial localisation

bée, ainsi que la cinématique mandibulaire rendant la mastication difficile. La patiente ne présente aucune symptomatologie algique ou infectieuse. La palpation mandibulaire est indolore. Le test de vitalité des dents au froid est positif. L'orthopantomogramme difficilement réalisable dans de bonnes conditions, du fait de la latérodéviations, montre toutefois l'existence d'une image multiloculaire débutant côté droit, au niveau du moignon mandibulaire réséqué, et s'étendant jusqu'à l'incisure mandibulaire gauche respectant le condyle et le coroné. La greffe costale est visible, sa lyse partielle explique la latérodéviations mandibulaire (Fig. 2). La tubérosité maxillaire gauche présente une lacune radioclaire limitée.

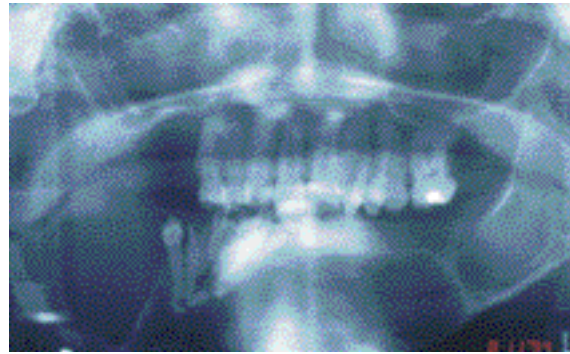


Figure 2 : Orthopantomogramme, image multiloculaire de la branche horizontale et de la branche gauche. Greffe costale droite. Résection de la mandibule pour prévenir la récurrence 15 ans plus tôt.
Panoramic radiograph, multilocular view localisation in the left, ramus, right rib graft after jaw resection to prevent the recurrence 15 years before.

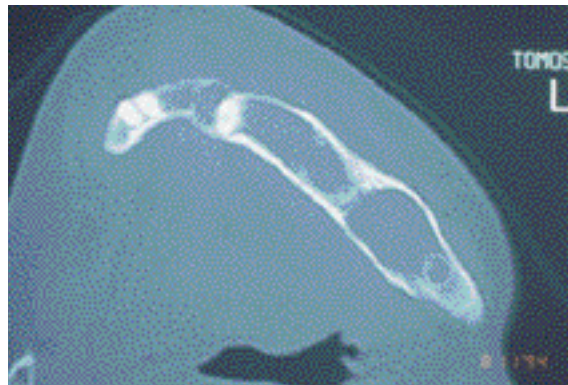


Figure 3 : TDM coupe axiale, lacune intra-osseuse.
Axial view CTSCAN, intra osseous locular view.

L'examen tomodensitométrique est indispensable pour étudier la topographie réelle de la lésion, son extension, et donc guider le choix thérapeutique (Fig. 3). Les coupes sont réalisées selon le plan axial et coronal. Elles objectivent la présence d'une lyse corticale en regard de la face latérale de la branche mandibulaire sous l'incisure mandibulaire ainsi que dans la région parasymphysaire gauche. La décision chirurgicale se porte vers l'énucléation sous anesthésie générale.

L'abord opératoire confirme l'existence de 2 kystes indépendants, l'un postérieur étendu au corps mandibulaire vers la branche mandibulaire, l'autre symphysaire et parasymphysaire se terminant en regard de l'extrémité proximale de la greffe costale (Fig. 4).

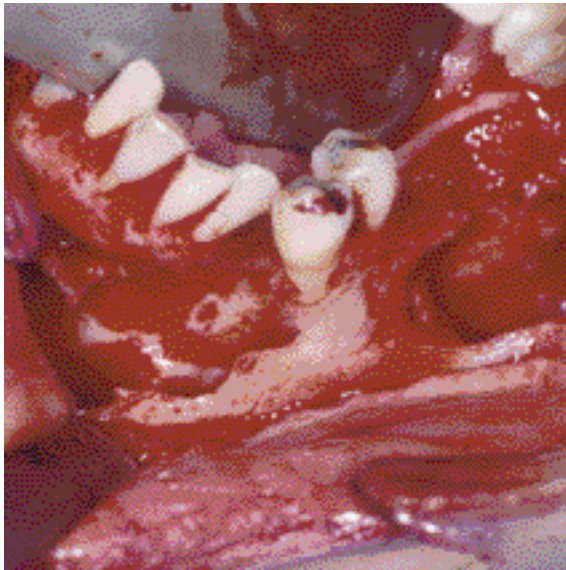


Figure 4 : Vue chirurgicale per-opératoire après énucléation
Surgical view per operatoire after enucleation.

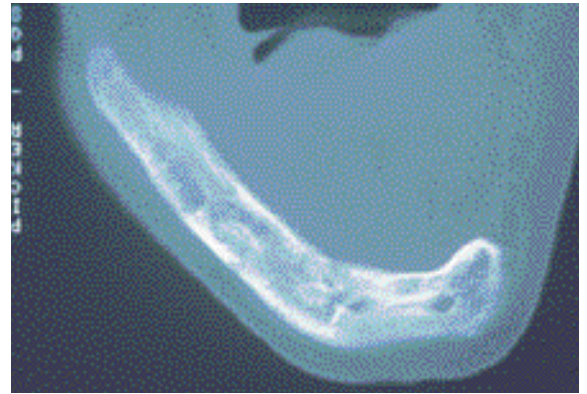


Figure 5 : TDM coupe axiale, cicatrisation osseuse.
Axial View CTSCAN, osseous healing

L'énucléation simple permet l'exérèse du kyste, au niveau de la perforation de la face latérale de la branche mandibulaire, la dissection est poursuivie jusqu'aux fibres les plus profondes du muscle masseter afin d'enlever la totalité de la paroi kystique. Les dents sont conservées à l'exception de la 33 en malposition qui ne permet pas de réaliser un clivage satisfaisant du kyste. Une ostéoectomie est conduite sur toute la corticale osseuse en regard du kyste, pour éliminer tout fragment résiduel de la membrane kystique.

Ce curetage osseux est effectué afin de prévenir la récurrence du kératokyste, l'énucléation totale en un seul fragment n'ayant pu se faire. L'aspect macroscopique des deux kystes à localisation mandibulaire est celui de deux lésions à paroi épaisse, blanchâtre, contenant un liquide pâteux jaunâtre fréquemment rencontrés dans les kératokystes.

Le kyste maxillaire à localisation tubérositaire est enlevé dans la même intervention par énucléation simple. Son volume réduit n'a pas entraîné d'extension sinusienne. Il a été clivé sans difficulté, sans déchirure de la membrane kystique. Le curetage des parois osseuses n'a pas été nécessaire. Il présente une paroi plus fine que les kystes mandibulaires, de couleur rosée dont le contenu est plus fluide.

L'examen anatomo-pathologique des 2 kystes mandibulaires respectivement de 3 et de 4,5 cm de long confirme le diagnostic de kératokyste avec kératinisation de type orthokératosique. Le kyste maxillaire tubérositaire mesure 1,2 cm de long est également un kératokyste mais de type parakératosique.

Tous ces éléments cliniques, radiologiques, anatomo-pathologiques permettent de conclure au diagnostic de naevomatose baso-cellulaire ou syndrome de GORLIN-GOLTZ.

Le suivi thérapeutique est à la fois clinique et radiologique essentiellement basé sur la tomodensitométrie dont la première est réalisée 6 mois après la chirurgie, la deuxième à 18 mois. La cicatrisation osseuse au niveau de l'angle mandibulaire s'effectue en concavité ce qui se traduit sur la reconstruction 3 D par une pseudolyse corticale. Une radioclarité parasymphysaire gauche correspond à une récurrence locale survenue 6 mois après l'énucléation. Cette lésion est réopérée sous anesthésie locale par simple énucléation. Cinq ans après la première intervention, l'examen tomodensitométrique est superposable à celui réalisé à 18 mois, il montre une densité osseuse variée alternant zones hyper et hypodenses (Fig.5).

Cas n° 2

Une patiente âgée de 18 ans présente depuis plusieurs mois une sinusite chronique, elle a bénéficié de traitements successifs associant antibiotiques, anti-inflammatoires par voie générale et par aérosols. Le motif de la consultation est la survenue d'une cellulite jugale haute côté gauche. L'orthopantomogramme révèle l'existence d'une 28 incluse, associée à un processus expansif intra-sinusal (Fig. 6). L'examen tomodensitométrique confirme la présence de l'inclusion dentaire associée à une lésion d'allure kystique envahissant le sinus gauche débordant vers les fosses nasales en soufflant la paroi médiale du sinus. Le cornet nasal supérieur gauche est profondément remanié et il existe une inflammation de la muqueuse du labyrinthe ethmoïdal (Fig. 7). Une pansinusite maxillaire, frontale, ethmoïdale accompagne cette pathologie. L'intervention commune, ORL et chirurgien buccal, est réalisée sous anesthésie générale. Elle permet par méatotomie moyenne, le traitement de la pansinusite et par voie de CALDWELL-LUC l'exérèse du kyste situé dans la partie postérieure du sinus maxillaire, ainsi que l'extraction de la dent incluse ectopique. Le diagnostic différentiel entre kératokyste et kyste corono-dentaire se pose lors de l'examen radiographique. La pièce opératoire formée d'un kyste dont la paroi épaisse est de couleur blanchâtre et dont le contenu liquidien est pâteux, oriente le diagnostic vers celui de kérato-kyste, cependant la présence de l'inclusion dentaire sème le doute. L'examen anatomo-pathologique de la lésion confirme le diagnostic de kératokyste de type parakératosique. Six mois après l'exérèse, une tomodensitométrie de contrôle objective un épaississement de la muqueuse sinusienne gauche, ne permettant pas de faire la part entre une hyperplasie de la muqueuse sinusienne, et une récurrence localisée du kératokyste. Un examen par IRM est donc pratiqué, il objective un aspect cicatriciel du fond du sinus maxillaire juxtaposé à une hyperplasie diffuse de la muqueuse sinusienne (Fig. 8). Devant l'absence de signe clinique et au regard du résultat de l'IRM, nous n'envisageons pas de biopsie endoscopique, le suivi médical et radiologique depuis 5 ans nous confortera dans notre décision.

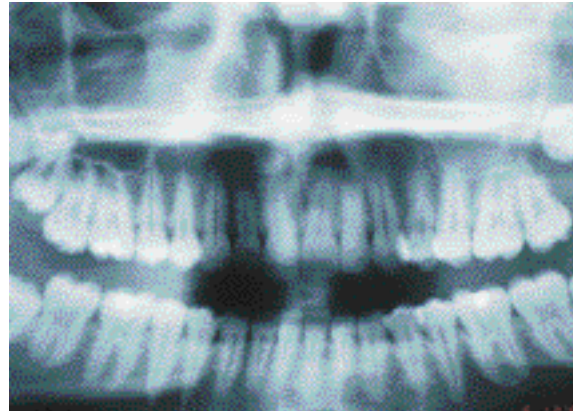


Figure 6 : Orthopantomogramme, inclusion de 28 dans le sinus maxillaire.
Panoramic radiograph third molar impacted in the maxillary sinus.

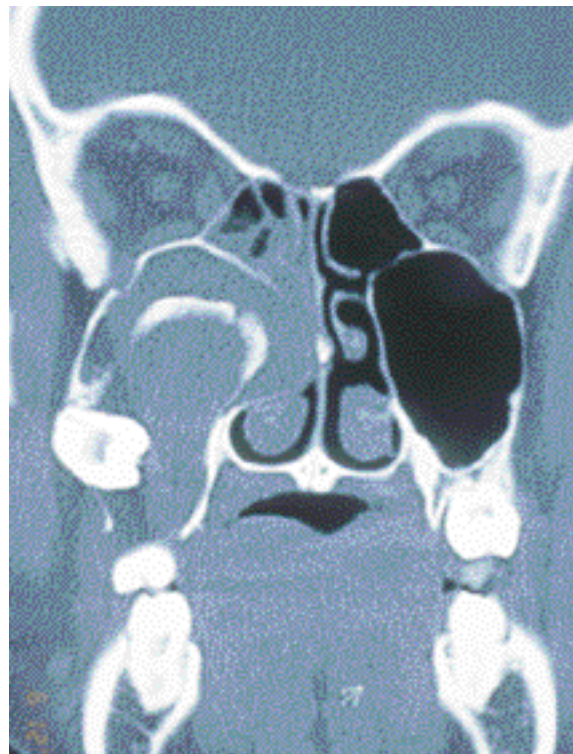


Figure 7 : TDM coupe coronale, pansinusite et kératokyste dans le sinus gauche.
Coronal view CTSCAN, pansinusitis and keratocyst in the left maxillary sinus.

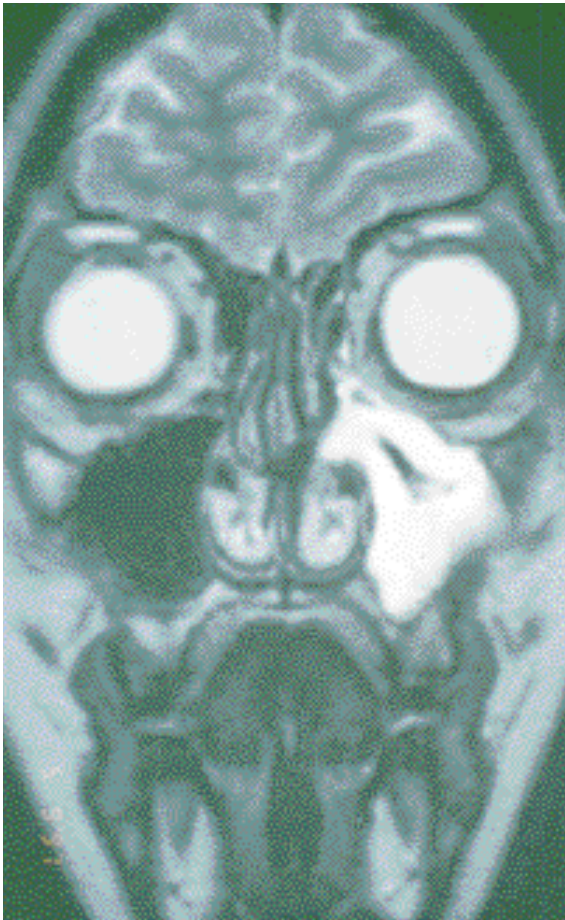

Figure 8 : IRM, coupe coronale T2 : hyperplasie diffuse de la muqueuse sinusienne gauche, au dessus de la cicatrisation osseuse de la cavité kystique.
MRI, coronal view T2 : hyperplasia of the left sinus mucosa, upper the osseous healing the cyst.

COMMENTAIRES

Le choix thérapeutique des kératokystes des maxillaires se fait en fonction de leur topographie, de leur extension, de leur aspect évolutif, primitif ou récidivant (Tab. 1).

La marsupialisation permet dans quelques cas une guérison totale, mais elle ne peut rendre compte du type histologique avec certitude, puisque l'ensemble de la lésion ne peut-être examinée [4,13-16,18]. C'est un élément essentiel qui nous incite à n'envisager cette technique que pour les kératokystes présents chez les enfants en denture mixte, afin de préserver les germes dentaires définitifs.

La décompression énucléation consiste en l'introduction d'un tube de drainage de polyéthylène dans la cavité kystique, après biopsie de la paroi du kyste perforé [3]. L'énucléation est faite quand la réduction volumétrique du kyste est suffisante [6,17]. Cette technique offre l'avantage pour les grands kystes de les traiter en 2 séances, sous anesthésie locale et laisse une cavité opératoire endo-osseuse minimale. Elle nécessite une coopération du patient et des visites régulières pendant la période de décompression. Cette technique facilite le clivage du kyste car sa paroi s'épaissit pendant la phase de décompression.

L'énucléation simple permet l'exérèse totale de la lésion quand les corticales osseuses sont respectées. Elle s'adresse donc à des kératokystes de petit et moyen volume. La lésion peut être étudiée en totalité sur le plan histologique [7,28-30].

L'énucléation avec excision élargie à la muqueuse adjacente a été proposée pour réduire l'incidence des récurrences [9,18]. Cette technique est envisageable au niveau de la branche mandibulaire où les tissus de recouvrement sont épais, par contre elle est difficile à réaliser au maxillaire et sur le reste de la mandibule, car l'exérèse se fait aux dépens du périoste et de la muqueuse alvéolaire. Dans ces localisations, le risque de dénudation osseuse est important après excision.

L'énucléation avec ostéectomie périphérique [9,19] est indiquée quand le clivage du kératokyste ne peut se faire facilement. La corticale interne en regard du kyste est avivée à la fraise à os, afin d'éliminer les possibles îlots cellulaires intra-osseux.

L'énucléation avec agents fixants utilise la solution de CARNOY. Elle se compose de 6 ml d'alcool absolu, 3 ml de chloroforme, 1 ml d'acide acétique, 1 gramme de chlorure de fer. Elle est injectée dans le kyste avant son énucléation. La solution a pour but de détruire les résidus épithéliaux dans les cavités osseuses [10,20-21]. La toxicité du produit vis à vis du nerf alvéolaire inférieur restreint son temps d'application à 3 minutes. Le clivage du kyste est facilité par cet agent fixant.

Techniques opératoires	Avantages	Inconvénients	Indications
Marsupialisation	<ul style="list-style-type: none"> • Peu invasive • Réalisé sous anesthésie locale 	<ul style="list-style-type: none"> • Absence de diagnostic histologique complet 	<ul style="list-style-type: none"> • Kératokyste associé à une denture mixte ou lactéale
Décompression énucléation	<ul style="list-style-type: none"> • Facilite le clivage du kyste • Réalisé sous anesthésie locale 	<ul style="list-style-type: none"> • Suivi régulier du patient pendant la phase de décompression 	<ul style="list-style-type: none"> • Grand kératokyste s'il existe une contre indication à l'anesthésie générale
Énucléation simple	<ul style="list-style-type: none"> • Technique peu délabrante 	<ul style="list-style-type: none"> • Récidive possible si persistance de reliquats kystiques 	<ul style="list-style-type: none"> • Kératokyste à paroi épaisse dont le clivage est facile.
Énucléation avec excision muqueuse ou osseuse	<ul style="list-style-type: none"> • Diminue le taux de récurrence 	<ul style="list-style-type: none"> • Difficile à réaliser si la paroi osseuse est fine 	<ul style="list-style-type: none"> • Kératokyste de petit et moyen volume uni ou polylobé
Énucléation avec agent fixant : solution de CARNOY	<ul style="list-style-type: none"> • Facilite l'énucléation par la coloration du kyste. • Détruit les reliquats épithéliaux résiduels 	<ul style="list-style-type: none"> • Lésion du nerf alvéolaire si le contact est supérieur à 5 minutes 	<ul style="list-style-type: none"> • Grand kératokyste avec perforations des corticales
Résection en bloc non interruptrice	<ul style="list-style-type: none"> • Préserve la continuité mandibulaire 	<ul style="list-style-type: none"> • Difficulté technique majeure 	<ul style="list-style-type: none"> • Grand kératokyste de l'angle, du corps et de la branche mandibulaire
Résection interruptrice	<ul style="list-style-type: none"> • Réduit le taux de récurrence des grands kératokystes. 	<ul style="list-style-type: none"> • Perte de substance importante • Nécessite une chirurgie reconstructrice 	<ul style="list-style-type: none"> • Dégénérescence maligne ou transformation améloblastique • Extension dans les parties molles • Kératokyste multirécidivant

Tableau 1 : Comparaison des indications des différentes techniques opératoires.
Discussions and indications for surgical procedures.

A la place de la solution de CARNOY, certains auteurs préconisent l'emploi de la cryochirurgie des défauts osseux, après énucléation [9,22-23]. Le but est également de détruire les îlots épithéliaux résiduels.

La résection en bloc, sans chirurgie interruptrice, s'inspire de la technique de BROSCH. Elle a pour objectif de permettre l'abord global du kératokyste grâce à une ostéotomie comparable à l'ostéotomie sagittale des branches mandibulaires permettant d'ouvrir la mandibule en deux, donnant un accès direct sur le kératokyste [11,24]. Elle a pour avantage d'éviter une chirurgie interruptrice dans le cas de grands kératokystes entraînant une rupture des corti-

cales. C'est une chirurgie lourde à risque de fracture mandibulaire.

La résection interruptrice de la mandibule se discute, dans des cas précis de lésion multirécidivante, ou de lésion primitive particulièrement agressive, lorsque la chirurgie par énucléation est impossible à réaliser. Les défenseurs de cette approche s'appuient sur la possibilité de dégénérescence maligne (2% des cas), ou de transformation améloblastique des kératokystes [5,25-28].

Dans l'observation n° 1, la présence d'un kératokyste localisé à l'hémimandibule droite a fait opter pour une chirurgie interruptrice avec greffe costale immédiate, dans le but d'éviter une réci-

dive. Nous avons reçu cette patiente 15 ans après cette intervention, porteuse de deux kératokystes mandibulaires et d'un maxillaire. On ne peut donc affirmer que la chirurgie interruptrice a été un bénéfice pour cette patiente. La récurrence du kératokyste a débuté au niveau du moignon mandibulaire.

L'approche radiologique rigoureuse des kératokystes est essentielle, afin de déterminer la topographie et l'extension de la lésion. L'orthopantomogramme associé aux techniques de radiographie intra-buccale sont insuffisants pour prendre une décision chirurgicale. Tout kératokyste uni ou multiloculaire devra faire l'objet d'une approche tomodensitométrique en coupes axiales et coronales, afin de déterminer l'existence d'une atteinte des corticales et d'une extension aux tissus mous.

L'examen clinique et l'imagerie médicale permettront de déterminer le type d'intervention, le mode d'anesthésie, la voie d'abord. Dans la majorité des cas, nous privilégierons les tech-

niques d'énucléations simples ou associées à une ostéectomie ou à l'utilisation de la solution de CARNOY. Dans le cas de résection interruptrice, une équipe multidisciplinaire devra assurer l'exérèse en bloc et la reconstruction par autogreffe ostéomusculopédiculée microanastomosée, ce qui nécessite un plateau technique lourd et onéreux.

Le suivi post-opératoire est à la fois clinique et radiographique. Des visites de contrôle tous les 6 mois sont nécessaires et une tomodensitométrie au bout de 18 mois nous semble indispensable, afin d'exercer une surveillance rigoureuse de ce type de kyste, dont la reconstruction des pertes de substances osseuses varie entre 12 à 18 mois après exérèse.

La chirurgie des kératokystes nécessite une bonne connaissance de toutes les techniques possibles, on ne peut envisager une seule technique pour toutes les variétés topographiques, histologiques et nosologiques. Le tableau 1 propose une vue synthétique des différentes techniques, de leurs avantages et inconvénients ainsi que de leurs indications.

RÉFÉRENCES

- 1 - HUGH LM, STEWART WC, NEVILLE B. Carcinoma arising in an odontogenic keratocyst with orbital invasion. *Doc Ophthalmol* 1991; **77**: 73-9.
- 2 - YOSHIDA H, ONIZAWA K, YOSA H. Squamous cell carcinoma arising in association with an ortho keratinized odontogenic keratocyst. Report of a case. *J Oral Maxillofac Surg* 1996; **54**: 647-51.
- 3 - BRONDUM N, JENSEN VJ. Recurrence of keratocysts and decompression treatment, a long term follow-ups of forty four cases. *Oral surg Oral med Oral pathol* 1991; **72**: 265-9.
- 4 - CRANIN AN, MADAN S, FAYANT E. Novel method of treating keratocyst of jaws in children. *New-york. State Dent J* 1994; **60**: 41-4.
- 5 - WILLIAMS TP, CONNOR FA. Surgical management of the odontogenic keratocyst : aggressive approach. *J Oral Maxillofac Surg* 1994; **52**: 964-9.
- 6 - TUCKERW N, PLEASANTS JE, MAC COMB WS. Decompression and secondary enucleation of a mandibular kyst. Report of a case. *J Oral Surg* 1972; **30**: 666-9.
- 7 - DELAIRE J, BILLET J, LUMINEAU JP, SCHMIDT J. Le traitement chirurgical conservateur des grands kystes des maxillaires. *Rev Stomatol Chir Maxillofac* 1980; **81**: 3-9.
- 8 - SCHARFFETTER K, BALZ-HERMANN C, LAGRANGE W, KROBERG W, MITTERMAYER C. Proliferation kinetics-study of the growth of keratocysts. Morpho fonctionnel exploration of recurrences. *J Craniomaxillofac Surg* 1989; **17**: 223-6.
- 9 - BRADLEY PF, FISCHER AD. The cryosurgery of bone. An experimental and clinical assessment. *Br J Oral Surg* 1975; **13**: 111-27.
- 10 - STOELINGA PJW, BROWKHORST FB. The incidence of multiple presentation and recurrence of aggressive cysts of the jaws. *J Craniomaxillofac Surg* 1988; **4**: 184-85.

- 11 - FARMAND M, MAKET M. Late results following the BROSCHE procedure for treating large mandibular ramus cysts. *J Maxillofac Surg* 1983; **11**: 211-15.
- 12 - EYRE J, ZAKREWSKA JM. The conservative management of large odontogenic keratocysts. *Br J Oral Maxillofac Surg* 1991; **49**: 871-74.
- 13 - HOPPER PE. Bilateral cysts of the mandible. A unique opportunity. *Br Dent J* 1982; **153**: 306-7.
- 14 - RUD J, PINDBORG JJ. The odontogenic keratocysts. A follow-up study of 21 cases clinical features. *Oral Surg* 1976; **42**: 52-4.
- 15 - BROWNE RM. Odontogenic keratocysts: clinical aspects. *Br Dent J* 1970; **128**: 222-5.
- 16 - ZICCARDI VB, EGGLESTON TI, SCHNEIDER RE. Using Fenestration technique to treat a large dentigerous cyst. *J Am Dent Assoc* 1997; **128**: 201-5.
- 17 - TARELLO F, HIMETTI M, FASCIOLA A. Mandibular cysts treated by decompression. *Minerva stomatol* 1997; **46**: 343-7.
- 18 - PANDERS AK, HADDERS HN. Solitary Keratocysts of the jaws. *J Oral Surg* 1969; **27**: 931-5.
- 19 - REISELMAN F. Surgical management of the odontogenic keratocyst: conservative approach. *J Oral Maxillofac Surg* 1994; **52**: 960-3.
- 20 - VOORSMIT RC. The incredible keratocyst: a new approach to treatment. *Dtsch Zahnärztl Z* 1985; **40**: 640-1.
- 21 - CHUONG R, DONOFF RB, GURALMICK W. The odontogenic keratocyst. *J Oral Maxillofac Surg* 1982; **40**: 797-802.
- 22 - WEBB JD, BROCKBAND J. Treatment of the odontogenic keratocyst by combined enucleation and cryosurgery. *Int J Oral Surg* 1984; **13**: 506-10.
- 23 - POGREL MA. The management of lesions of the jaws with liquid nitrogen cryotherapy. *J Calif Dent Assoc* 1995; **23**: 54-7.
- 24 - EPHROS H, LEE HY. Treatment of a large odontogenic keratocyst using the BROSCHE procedure. *J Oral Maxillofac Surg* 1991; **49**: 871-4.
- 25 - IRVINE GH, BOWERMAN JE. Mandibular keratocysts: surgical management. *Br J Oral Maxillofac Surg*. **23**: 204-209, 1985.
- 26 - OMURA S, KAWABE R, KOBAYASHI S, MIZUKI N. Odontogenic keratocyst appearing as a soap-bubble or honey comb radiolucency: report a case. *J Oral Maxillofac Surg* 1997; **155**: 185-9.
- 27 - GOLD L, UPTON GN, MARX RE. Standardized surgical terminology for the excision of lesions in bone. An argument for accuracy in reporting. *J Oral Maxillofac Surg* 1991; **49**: 1214-6.
- 28 - CHAYA SA, WALSH RM, SALANA NY. Odontogenic keratocyst an unusual cause of unilateral nasal swelling. *J Otorhinolaryngol Relat Spec* 1995; **57**: 286-8.
- 29 - DONOFF RB, HARPER E, GURALMICK WC. Collagenolytic activity in keratocysts. *J Oral Surg* 1972; **30**: 879-81.
- 30 - MEARA JG, LI KK, SHAH SS, CUNNINGHAM MJ. Odontogenic keratocysts in the pediatric population. *Arch Otolaryngol-head Neck Surg* 1996; **122**: 725-8.